


Sestra

HOJENÍ RAN

MIMOŘÁDNÁ
PŘÍLOHA 1/07




Jde to
i v malé
nemocnici

Ošetřování
onkologických
defektů

Zevní terapie
a její specifika

VYUŽITÍ PROGRESIVNÍ FOTOTERAPIE V LÉČBĚ RAN

Léčba elektromagnetickým zářením v rozsahu viditelné části spektra (příp. jeho UV a IR oblasti) využívající účinku energie fotonů nachází široké uplatnění v mnoha oborech moderní medicíny. V oblasti léčby chronických i akutních ran dosahuje podle celé řady studií i klinických zkušeností mimořádných výsledků.

 Léčba světlem, tzv. fototerapie, využívá nepolarizované záření (UV, nepolarizované světlo, IR) nebo záření polarizované (laser, biolampa). Polarizované světlo nachází uplatnění téměř ve všech oblastech medicíny. Problémy užití laserů řeší nová generace zařízení, jejichž používání je bezpečné (bez vedlejších účinků) a snadné. Nazývá se „Fotonyx“.

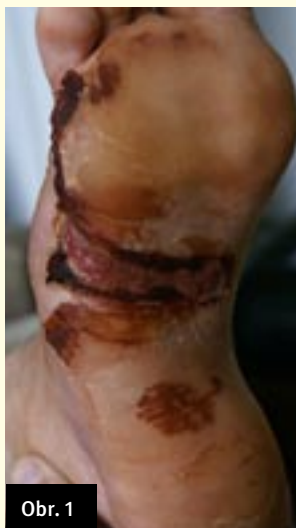HLAVNÍ VÝHODY

- ▶ nižší pořizovací cena,
- ▶ úplná absence rizika poškození pacienta při neodborné manipulaci,
- ▶ možnost využívat zařízení v domácích podmínkách,
- ▶ bez nutnosti dodržovat přísná bezpečnostní a hygienická pravidla

SPECIFICKÉ ÚČINKY FOTOTERAPIE

- ▶ Analgetický - snížení podnětového prahu lokálními změnami v potenciálech membrán neuronů a produkce beta-endorfinů (příp. nespecifických opioidů).
- ▶ Protizánětlivý - snížená tvorba prostaglandinů v tkáních.
- ▶ Biostimulační - stimulace mitochondriálních systémů, akcelerace metabolických procesů, stimulace produkce T-lymfocytů.

Prvním revolučním zařízením na světovém trhu, které využívá spojení efektivity léčebného využití laseru a biolamp, jsou přístroje řady Biostimul společnosti Biotherapy. Jedná se o systémy světelné terapie pro domácí i klinické účely, které využívají energii vysoce polarizovaného červeného (626 nm) diodového světla. Otvírá zcela nové možnosti v neinvazivní, ekonomicky téměř



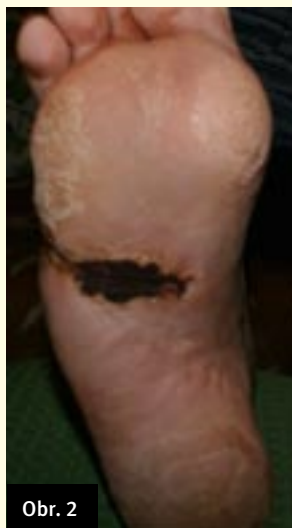Obr. 1

nenáročná a především pro pacienta nezatěžující léčbě a prevenci celé řady akutních i chronických zdravotních stavů.

FOTOTERAPIE A HOJENÍ RAN – KAZUISTIKA

Pacient s DM (56 let) s diabetickou nohou – defekt po celé šířce chodidla, 2,5–4 cm zasahující i laterálně, spodina hyperemická, prosáknutá, okolí se zápalovým lemem, výrazná bolestivost. Pacient léčený na DM od 4. 6. 2006, po naražení vznik defektu.

Aplikace fototerapie od 26. 10. 2006. (obr. 1)
 4. 9. 2006: Chirurgická intervence – uvolnění prostorů šlach, evakuace hnisu. Zahájení terapie Biostimulem. Inicializační fáze – kontinuální režim 2–3krát denně, lokálně.
 3. 11. 2006: „Fáze regenerace“. Ústup edému, bolestivosti, zmenšení defektu.
 14. 11. 2006: Postup regenerace, zmenšení defektu, spodina a okraje jsou výrazně vitálnější. Dále aplikace Biostimulu – pulzní režim 3krát denně, frekvence 5 Hz.



Obr. 2

24. 11. 2006: „Stabilizační fáze“. Dochází k výrazné epitelizaci. (obr. 2)

1. 12. 2006: „Udržovací fáze“. Proces plně stabilizovaný. Jemný defekt na laterální straně stále přítomný, přechod na aplikaci 2krát týdně 2krát denně po 10 minutách.

ZÁVĚR

Uvedená kazuistika poukazuje na efektivitu fototerapie v oblasti hojení ran. Je součástí extenzivní klinické studie realizované Lékařskou fakultou v Bratislavě pod vedením Doc. MUDr. A. Gvozďákové, CSc. Sledování celé řady biochemických markerů a jejich změn poukazuje na to, že fototerapie, byť aplikovaná lokálně, působí systémově a může pozitivně ovlivňovat celkový stav pacienta. Fototerapie v oblasti léčby ran tak představuje pro pacienta i ošetřující personál velice zajímavou a perspektivní volbu. Více informací naleznete na internetových stránkách: www.biotherapy.cz

PhDr. et PhDr. Radek Ptáček,
 Ph.D., MUDr. Ján Pálinkáš